

Documenta Geigy

Acta
rheumatologica

Nr. 18

Über vertebrale, radikuläre und
pseudoradikuläre Syndrome, I

ALOIS BRÜGGER

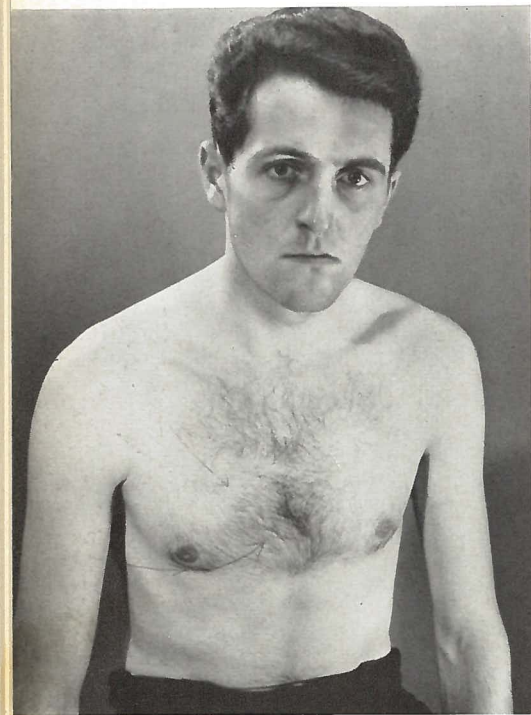
Neurochirurgische

Universitätsklinik Zürich und

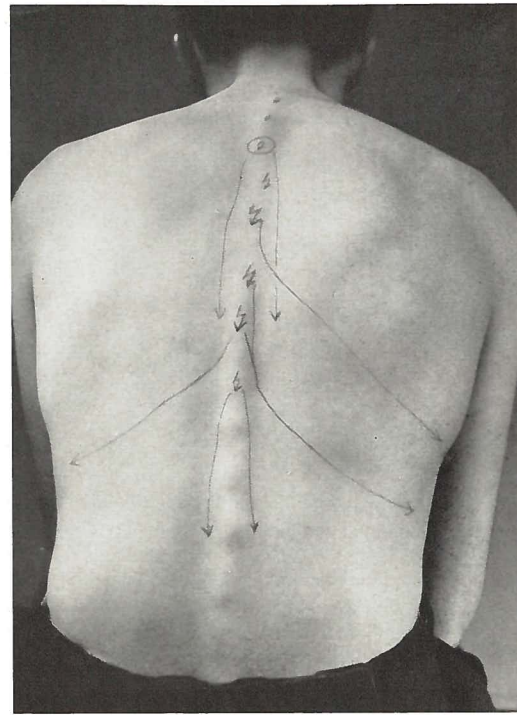
Institut für physikalische Therapie

und Rheumaklinik der

Universität Zürich



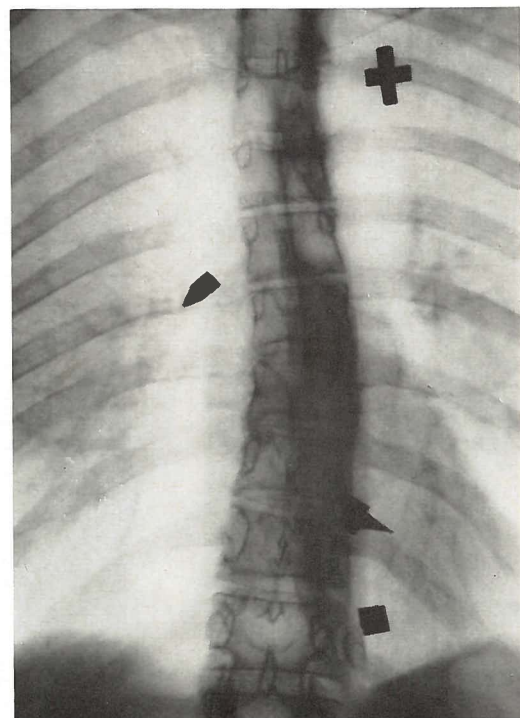
64a



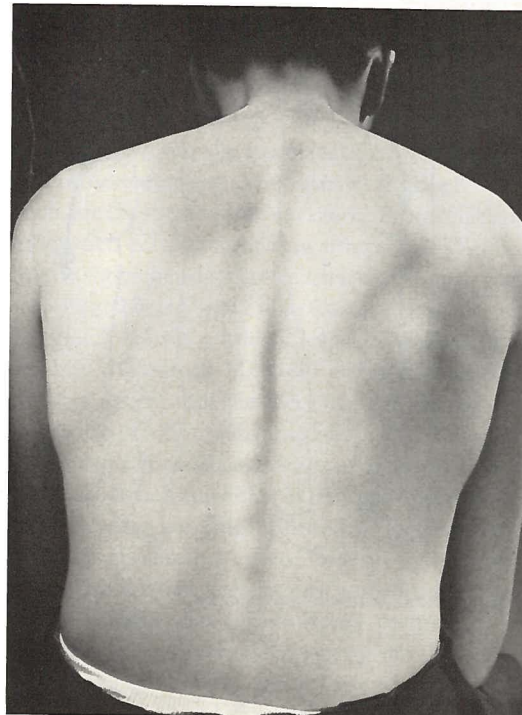
64b

Abb. 64. P. E., 25jährig. *a* und *b*: Durch Beklopfen der Dornfortsätze hervorgerufene Schmerzausstrahlung bei thorakalen Reizzuständen von Wirbelbogengelenken (Morbus SCHEUERMANN). *c*: Brustwirbelsäule des gleichen Patienten. Die Bleimarken befinden sich auf Höhe der beklopfen Dornfortsätze.

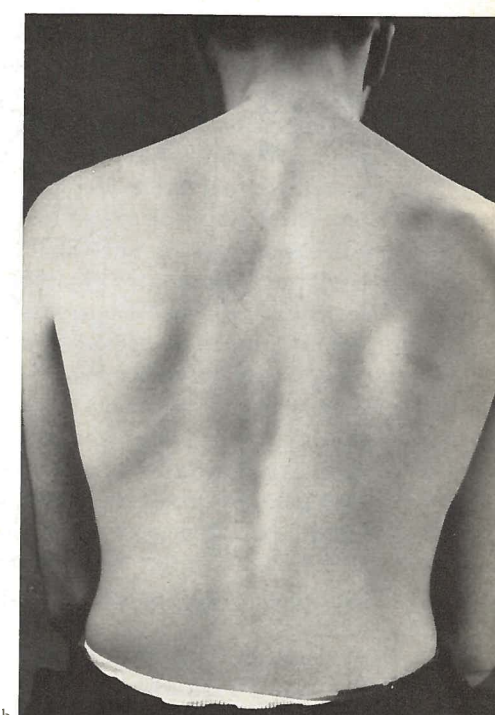
Abb. 65. P. E., 25jährig. Morbus SCHEUERMANN. *a*: Brustwirbelsäule in Extensionshaltung. Beachte auch den angespannten Erector trunci thoracalis beidseits der Wirbelsäule. *b*: Brustwirbelsäule in verstärkter Kyphose. Erector trunci entspannt.



64c



65a



65b

Differentialdiagnostisch muß daran erinnert werden, daß ein paravertebraler Schmerz mit reflektorischer Tendomyose des Erector trunci auf Höhe der Brustwirbelsäule auf einen Gelenkreizzustand eines Kostotransversalgelenkes zurückgehen kann. Die arthrotische Veränderung dieser Gelenke ist gar nicht so selten (Abb. 67).

C. Der Reizzustand der Symphyse

Die Symphyse gehört nicht zu den Gelenken im üblichen Sinne, sondern zu den sogenannten Knorpelhaften. Die benachbarten Schambeinäste werden mittels eines straffen, bindegewebigen und mit nervösen Elementen reichlich durchsetzten Bandapparates zusammengehalten. Zwischen den angrenzenden Stücken ist Knorpelgewebe, in dessen Mitte sich im Verlaufe der Entwicklung ein Spalt ausbildet.

An dieser Symphyse setzen nun zahlreiche Kräftepaare an, die sie nach verschiedensten Richtungen in Anspruch nehmen. Einmal muß die Symphyse einen Widerstand gegen Abscherung entlang der senkrecht angelegten Gelenkflächen leisten, dann einen solchen gegen Kräfte, welche die Symphyse auseinanderdrängen, sie zusammenpressen, und gegen alle möglichen Kombinationen dieser Belastungen. Über die Mechanik des Beckens mit ihren komplexen Kräfteeinwirkungen wurde von den Anatomen viel geschrieben. Die klinische Bedeutung der Symphyse aber ist unbekannt. Im Rahmen unserer Ausführungen ist die Darstellung der Statik des Beckens, der Einwirkung der Kräfte auf die einzelnen Beckenabschnitte und der Anteile, die den einzelnen Muskeln dabei zukommen, nicht möglich. Es können hier nur einige knappe Hinweise gegeben werden, die zum Nachdenken anregen sollen.

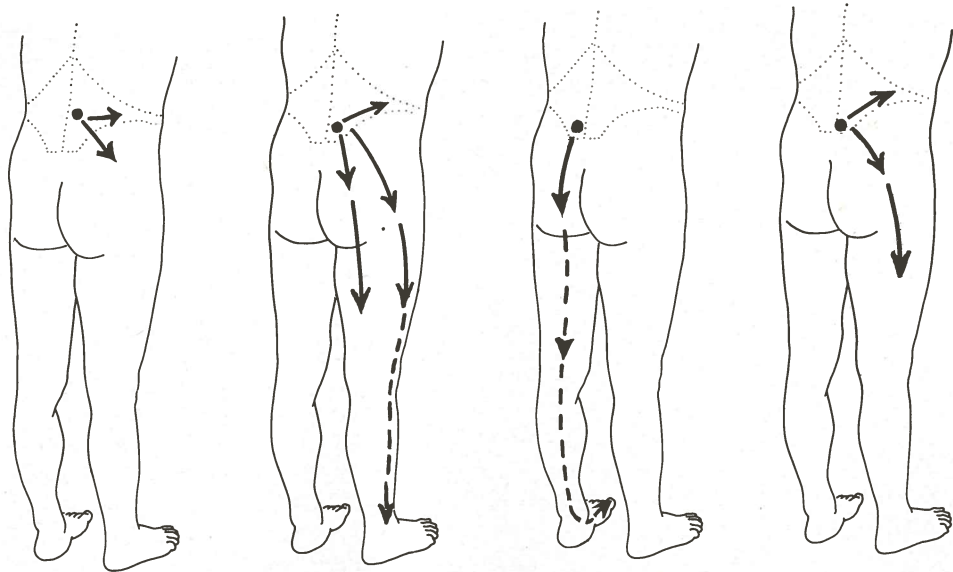
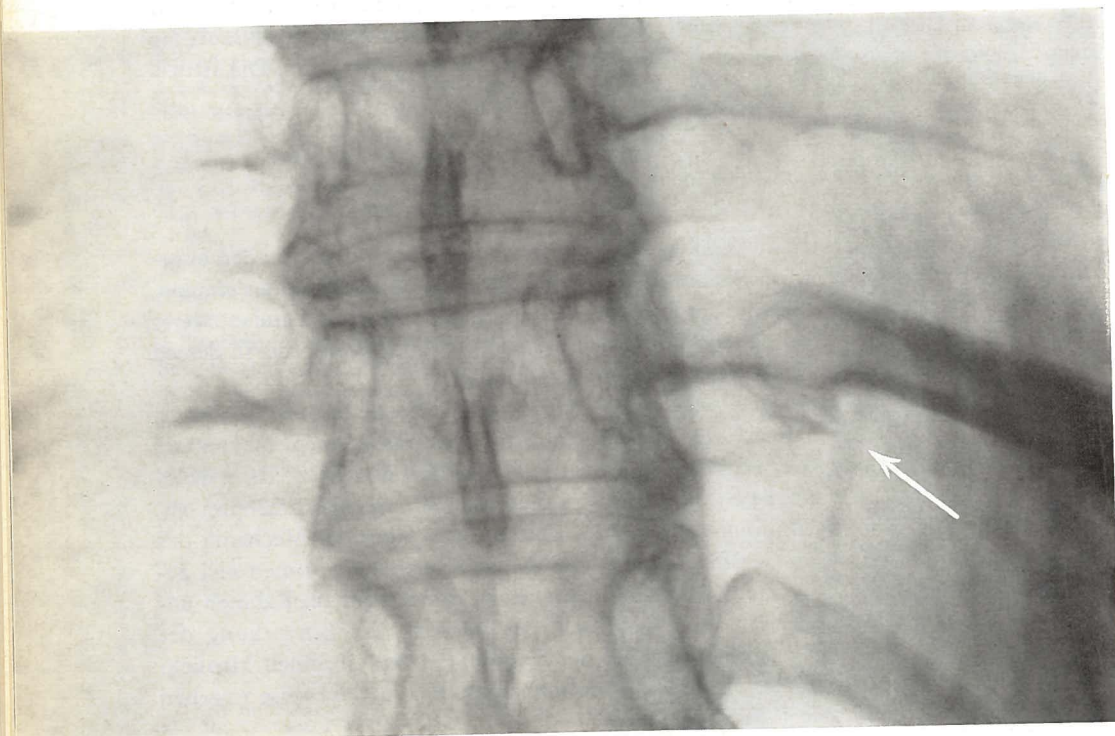


Abb. 66. Schmerzirradiationen bei Punktionen verschiedener Wirbelbogengelenke.

Abb. 67. A.H., 43jährig. Arthrose des 10. und 11. Kostotransversalgelenkes links.



Die *Fixation des Beckens* findet einerseits an den Beinen (am Oberschenkel) statt, andererseits am Rumpf. Am Rumpf erfolgt sie vor allem durch das Antagonistenpaar *M. rectus abdominis* und *Erector trunci* sowie durch die schräge Bauchmuskulatur. Die Fixation am Bein erfolgt durch den *M. rectus femoris*, den *M. iliopsoas* und den *Glutaeus maximus* (um nur die hauptsächlichsten zu nennen) für die sagittale Richtung und durch die Adduktoren und Abduktoren für die frontale Richtung. Schließlich wird das Becken noch durch rotatorisch wirksame Muskelgruppen im Bein fixiert. Jeder die Statik verändernden Krafteinwirkung von unten (Bein) muß zur Erhaltung des Gleichgewichtes eine ausgleichende Krafteinwirkung von oben her (Rumpf) entgegenwirken. Unter pathologischen Umständen kommt es zu schweren Störungen der Koordination, deren Ausgleich durch unphysiologische Gelenkfixationen und Überbeanspruchung antagonistischer Muskeln erfolgen muß. So kann bei einer Lähmung der Rückenstrecker der Rumpf nicht mehr in etwas nach vorn geneigter Haltung getragen werden. Er würde prompt vornüberfallen. Der Oberkörper muß sein Gewicht über die normale Schwerlinie hinaus nach hinten verlegen und kann alsdann nur durch Anspannung der vorderen Bauchmuskeln (*M. rectus abdominis*) aufrecht getragen werden (Abb. 68a). Umgekehrt kann bei einer Lähmung der Bauchmuskeln der Körper nur über dem Becken aufrecht gehalten werden, indem das Schwergewicht über die normale Schwerlinie hinaus nach vorn verlegt und nun durch Kontraktion des lumbalen *Erector trunci* das Vornüberfallen des Oberkörpers verhindert wird (Abb. 68b).

Schon hier fällt die Bedeutung des *M. rectus abdominis* als Aufrichter des Rumpfes auf. Dabei geht diese Aufrichtung beim Gesunden mit einer solchen des Beckens (die Symphyse wandert kranialwärts) einher (Abb. 69). Das Aufrichten des Beckens ist andererseits auch an eine entsprechende Änderung der Fixationslage im Bein gebunden. Somit gelten für jede Lage des Beckens zwei unterschiedliche Fixationshaltungen. Die eine bezieht sich auf den Rumpf, die andere auf das Bein. Beide Verhältnisse bedürfen der kurzen Betrachtung.

a) Beckenaufrichtung: im Rumpf erfolgt sie durch Anspannung des *M. rectus abdominis* beidseits, im Bein dagegen durch eine solche des *M. glutaeus maximus* usw. (Abb. 70a).

b) Das Beckenkippen (Symphyse wandert kaudalwärts) erfolgt im Rumpf durch Kontraktion des *M. erector trunci* – wobei die Lendenwirbelsäule lordosiert wird –, im Bein durch eine Anspannung des *M. iliopsoas*, der ebenfalls lordosierend auf die Lendenwirbelsäule wirkt, sowie durch den *M. rectus femoris* (Abb. 70b).

c) Seitliche Rumpfneigung erfolgt am Rumpf durch die *Obliquusmuskulatur* der einen Seite und am Bein durch gleichseitige Tätigkeit des *Glutaeus medius*, des *Tensor fasciae latae* und durch gegenseitige Kontraktion der Adduktoren. Das stimmt aber nur bedingt. Bei vielen Bewegungen, die eine Tonisierung irgendwelcher Muskeln nach sich ziehen, entsteht zugleich auch eine wenigstens vorübergehende koordinierte Tonisierung der Antagonisten.

d) Rotatorische Bewegungen erfolgen am Rumpf vor allem durch die schräge Bauchmuskulatur und an den Beinen durch den Komplex rotatorisch wirksamer Muskeln, zu denen die *Mm. adductores*, die Abduktoren und die Rotatoren im engeren Sinne gehören (*Obturatorius internus* usw.).

e) Sehr komplex werden die Verhältnisse, wenn das Becken zudem noch schief gestellt wird, wie zum Beispiel beim Einbeinstand. Hier wird das Becken am Standbein unter anderm durch Muskelzug der Ab- und Adduktoren fixiert (wobei an die Insertion der *Mm. adductores* im Bereiche des Schambeinastes, also symphysennahe, erinnert sei)

Abb. 68. a: Haltung im Stand bei Lähmung der Rückenstrecker.
 b: Haltung im Stand bei Lähmung der Muskeln der vorderen Bauchwand.
 (Umzeichnung nach DUCHENNE, *Physiologie des mouvements*, 1867.)

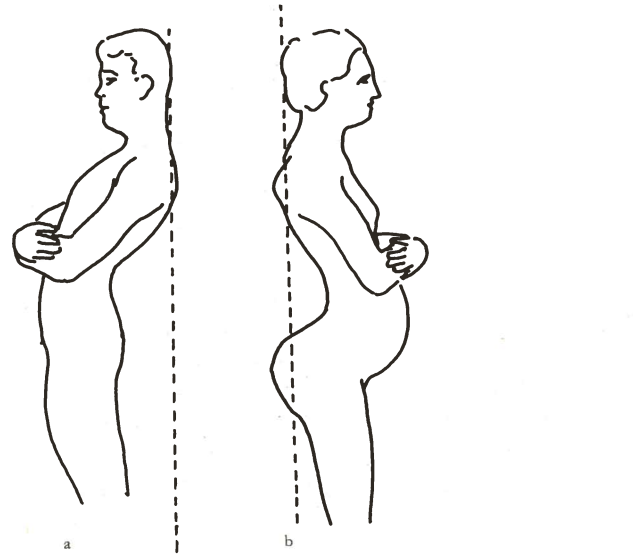


Abb. 69. Aufrichtung (a) und Kippen (b) des Beckens.

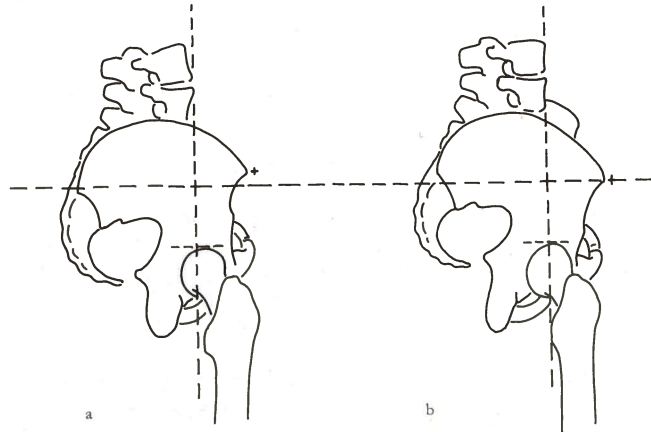


Abb. 70. Muskeln, die das Becken aufrichten (a) und kippen (b).

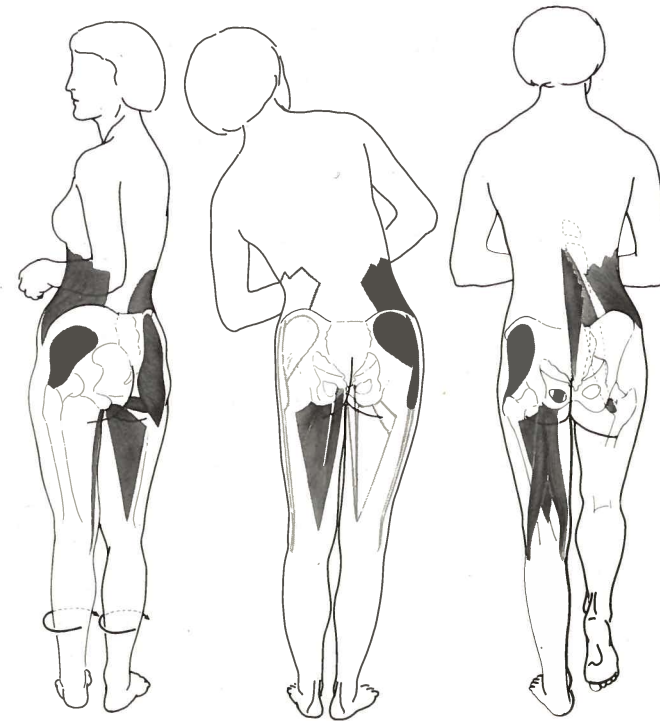
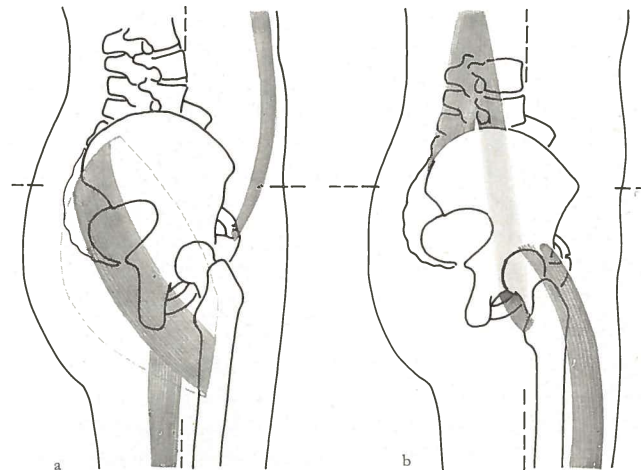


Abb. 71. Beanspruchung der Muskulatur bei der Rumpfdrehung, bei der Seitenneigung und beim Einbeinstand.

sowie durch die sagittal wirksamen Muskeln (Glutaeus maximus, Iliopsoas, Rectus femoris und andere.) Auf der Gegenseite wird das Becken bekanntlich beim Einbeinstand unter normalen Bedingungen gehoben. Daran sind beteiligt: am Standbein der M. glutaeus medius, auf der Gegenseite der M. erector trunci und der M. rectus abdominis. Nun bildet das Becken keinen starren, knöchernen Ring, an dem die erwähnten Kräfte ansetzen. Vielmehr besteht er aus drei knöchernen Elementen, dem Kreuzbein mit den beiden Hüftbeinen, die miteinander gelenkig (sakroiliakal) und synarthrotisch (Symphyse) verbunden sind. Die Beweglichkeit zwischen diesen Anteilen ist allerdings gering, weil ein straffer, gutentwickelter Bandapparat das Becken fest zusammenhält. Die Ausbildung dieses Bandapparates weist aber bereits auf die starke Beanspruchung hin, der das Becken hier ausgesetzt ist. Aus dem Bau der Junktoren läßt sich zwar nicht mit genügender Sicherheit auf die einwirkenden Kräfte schließen; die Tatsache allein jedoch, daß sagittal, frontal und rotatorisch wirksame Kräfte durch Vermittlung dieses Beckenringes vom Rumpf auf das Bein und umgekehrt übertragen werden, weisen auf seine Bedeutung hin.

Was in unserem Zusammenhang die wirksamen Kräfte an der Symphyse betrifft, vermögen folgende Hinweise ihre Bedeutung hervorzuheben:

a) Kräfte, welche die Symphyse auseinanderdrängen: Der Beckenring enthält zentrifugale (ringsprengende) Spannungen durch das lateralwärts auf die Beine sich übertragende Rumpfgewicht.

b) Dem wirken Kräfte entgegen, die den Ring umgekehrt zusammenpressen: Durch die entgegenwirkenden zentripetalen Kräfte beider Beine wird der Beckenring und

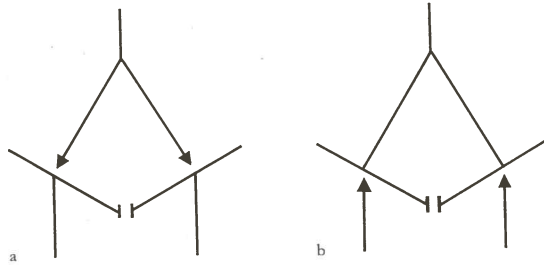


Abb. 72. a: Zentrifugale Wirkung auf die Symphyse durch kraniokaudale Kräfte des Rumpfes auf den Beckengürtel.
b: Zentripetale Wirkung auf die Symphyse durch kraniokaudale Kräfte der Beine gegen den Beckengürtel.

dadurch auch die Symphyse zusammengedrückt (Abb. 72). Wo, wie zum Beispiel bei der Osteomalazie, der Knochen seine Festigkeit eingebüßt hat, entsteht bekanntlich auf diesem Wege das Schnabelbecken. Das häufige Vorkommen von «arthrotischen» Veränderungen an der Symphyse weist ebenfalls auf diese komprimierende Symphysenbeanspruchung hin.

c) Bei der Drehskoliose bewirkt der seitliche Schub eine geringgradige Abdrückung des Beckens, wobei die Symphyse zur Seite der Hauptverbiegung wandert (Abb. 74 und 76). Daran nehmen vor allem die Bauchmuskeln, die Adduktoren und die Glutaei medii teil.

d) Bei jeder einseitigen Belastung der Beine kommt es zu komplexer, ungleichmäßiger Belastung des Beckenringes. Ihr deformierender Einfluß kann normalerweise nicht direkt beobachtet werden. Wo dagegen die Junktoren pathologisch verändert sind, wie zum Beispiel bei einer Subluxation der Symphyse, kann dieser Nachweis erbracht werden (Abb. 76).

Es kommt demnach zu einer abscherenden Beanspruchung der Symphyse infolge des antagonistischen Zuges zwischen dem Schambeinast der einen Seite (Adduktoren) und demjenigen der Gegenseite (Rectus abdominis, Abb. 75).

Wo statische Störungen eintreten, werden andauernde abnorme Zug-, Druck- oder abscherende Kräfte im Bereiche der Schambeinfuge und der Sakroiliakalgelenke zutage treten. Während der riesige Bandapparat mit den großen Haftflächen der Iliosakralgelenke abnorme statische Zustände leicht kompensieren kann, trifft dies für die schwächer gebaute Symphyse nicht zu, deren ursprüngliche Anlage (beim Vierfüßler) nicht für die einwirkende Kräftekomplexität der aufrechten Körperhaltung geschaffen ist. So wie die Funktionsweise des Akromioklavikular- und des Sternoklavikulargelenks durch die aufrechte Körperhaltung geändert wurde, trifft dies auch für die Symphyse zu.

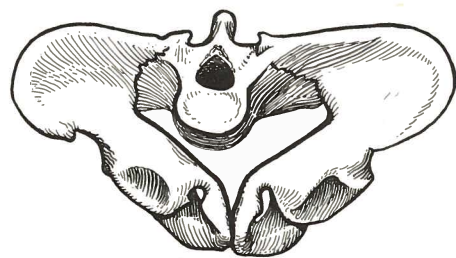


Abb. 73. Osteomalazisches Becken.

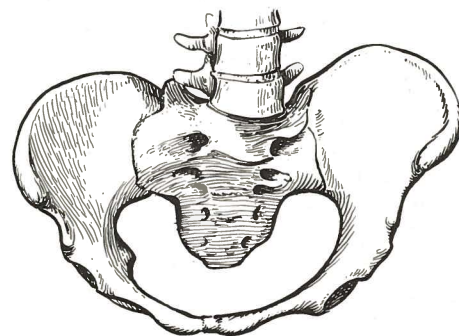


Abb. 74. Skoliosebeckens.

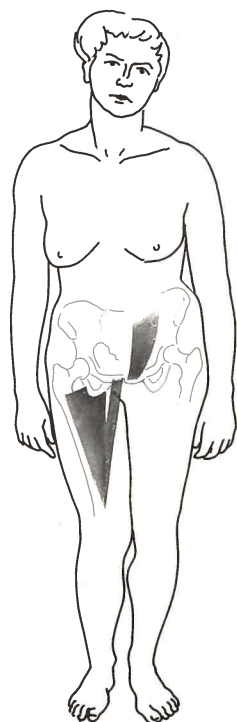
Der Reizzustand der Symphyse hat entsprechend seiner großen Bedeutung im Rahmen der Statik des Beckens, des Rumpfes und der Beine auch eine große klinische Bedeutung. Er führt zu unterschiedlich sich auswirkenden Schmerzsyndromen mit reflektorischen Tendomysen, je nachdem, ob mehr sagittale, lateralflexorische oder rotatorische Faktoren am Zustandekommen des Reizzustandes mitbeteiligt sind. Bei unseren Untersuchungen sind wir vor allem auf drei Schmerzsyndrome gestoßen. Das eine betrifft Muskelschmerzen des M. rectus abdominis und der «hinteren Beckenaufrichter» (Glutaeus maximus, ischiokrurale Muskulatur und andere); das zweite Syndrom ist in der Lage, das Bild einer Periarthritis coxae hervorzurufen. Das dritte Syndrom schließlich ist von größerer Bedeutung in der Gynäkologie, Chirurgie und inneren Medizin. Es erfährt nämlich den M. rectus abdominis und die Muskeln des Beckens. Dadurch können Schmerzen im Unterbauch und im kleinen Becken hervorgerufen werden, die mit chronisch entzündlichen Prozessen dieser Gegend häufig verwechselt werden.

1. Kreuz- und Beinschmerzen bei Reizzustand der Symphyse

Der Arzt ist sich gar nicht bewußt, wie oft Kreuz- und Beinschmerzen muskulärer Genese auf einen Reizzustand der Symphyse zurückzuführen sind. Manchmal kommen Patienten mit der Diagnose eines «Ischiassyndroms» in die Sprechstunde und weisen pseudoradikuläre Schmerzen im Bereiche des M. erector trunci, des Glutaeus maximus und der ischiokruralen Muskulatur auf. Läßt sich bei der Untersuchung eine besondere Druckschmerzhaftigkeit der Symphyse nachweisen – wobei die Schmerzen zunehmen, wenn der Patient aus liegender Stellung sich aufzurichten versucht und auf diesem Wege den M. rectus abdominis zusammenzieht –, wird die Wahrscheinlichkeit groß, daß die Schmerzen des Patienten auf einen Reizzustand der Symphyse zurückzuführen sind. Eine Injektion von Hydrokortison in den Symphysenspalt kann in solchen Fällen zum Erfolg führen.

Die klinische Symptomatologie ist die gleiche wie bei anderen ischialgieartigen Krankheitsbildern. Die Schmerzen treten ganz plötzlich oder allmählich auf, sie sind rezidivierend, in ihrer Intensität von vegetativen Einflüssen (Menstruationszyklus, Wetterumbrüchen und ähnlichem mehr) abhängig. Die Frauen werden häufiger betroffen als die Männer, doch kommt es auch bei diesen recht oft vor. Meist klagen die Patienten über unbestimmte Kreuzschmerzen, die seitlich ausstrahlen. Mitunter wird auch über Ausstrahlung der Schmerzen in die Leistengegend geklagt. In diesen Fällen sollte immer an die Möglichkeit eines Symphysenreizsyndroms gedacht werden. Schmerzen an der Symphyse selbst hat der Patient in der Regel nie bemerkt.

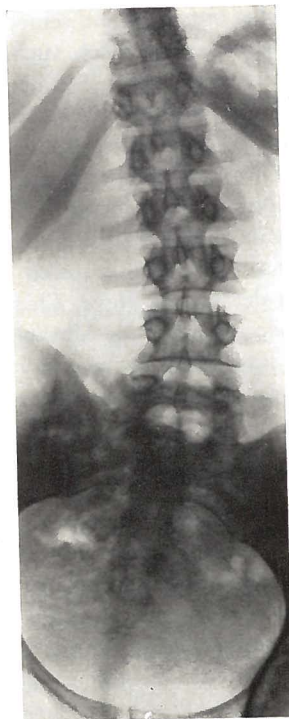
Bei der Untersuchung kann eine lokale Druckschmerzhaftigkeit der Glutaeus-, manchmal auch der ischiokruralen Muskulatur gefunden werden, wobei sich eine Druckdolenz am Sitzbeinknorrn findet. Die Schmerzen nehmen zu, wenn die betroffenen Muskeln kontrahiert werden. Sodann ist der M. rectus abdominis auf einer oder beiden Seiten schmerzhaft. Der Sehnenansatz an der Symphyse und die laterale Partie des Muskels am Unterbauch sind besonders empfindlich. Bei Kontraktion des Muskels nehmen die Druckschmerzen noch zu. Man prüft dies, indem der Patient in Rückenlage aufgefordert wird, sich aufzurichten. Dabei wird der M. rectus abdominis am meisten angespannt. Besonders schmerzhaft auf Fingerdruck ist bei der weiteren Untersuchung der Symphysenspalt selbst.



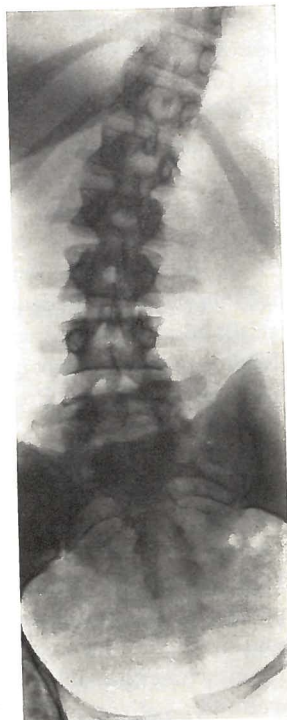75

Abb. 75. Abscherende Beanspruchung der Symphyse durch den wechselseitigen Gegenzug des M. rectus abdominis und der Adduktoren-muskulatur beim Beckenschiefstand (Entlastung eines Beines).

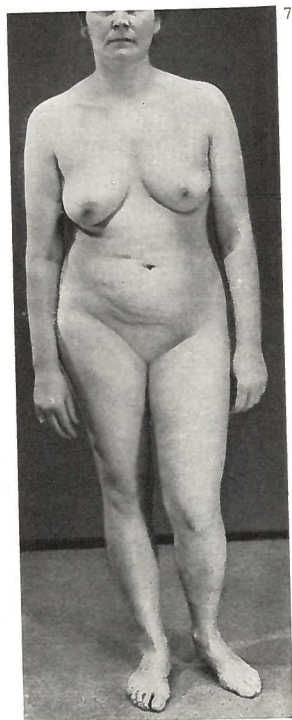
Abb. 76. B. K., 31jährig. Röntgenaufnahmen der Lendenwirbelsäule zu den beiden Aufnahmen von Abbildung 77. a: Standbein rechts, Beckentiefstand links. b: Standbein links, Beckentiefstand rechts. Man beachte die kranialwärts erfolgende Subluxation des linken Schambeinastes im Bereiche der Symphyse (beim Standbein rechts ist die Luxation weitgehend ausgeglichen). Das Bild veranschaulicht die normalerweise nicht faßbaren, auf Zug und Druck gerichteten Spannungszustände im Bandapparat der Symphyse.



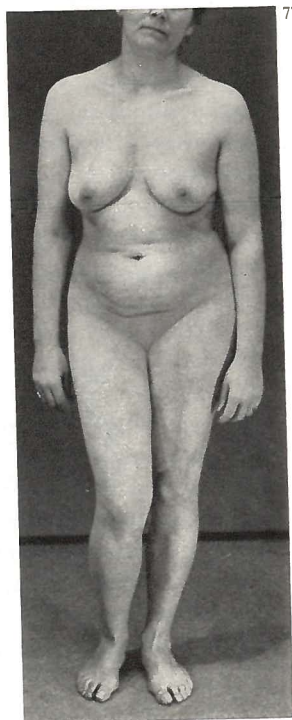
76a



76b



77a



77b

Kasuistik

Fall 11: B. A., 44jährig. Der Patient leidet seit 2 Jahren an rezidivierenden Kreuzschmerzen. Vor 3 Monaten traten allmählich Kreuzschmerzen auf, die über die Flanke in die linke Leistengegend ausstrahlten. Teils gehen die Schmerzen jedoch auf der rechten Seite über das Gesäß bis zur Kniekehle. Husten verursacht einen Zwick im Kreuz.

Objektiv: Wirbelsäule gerade, frei beweglich. Finger-Boden-Abstand 0 cm. Rotation nach rechts und Seitenneigung nach rechts lösen Schmerzen rechts paramedian auf Höhe der unteren Lendenwirbelsäule aus. Hier findet sich auch eine ausgesprochene Druckschmerzhaftigkeit der Symphyse. Bei Kontraktion des Rectus abdominis wird dieser vor allem auf der linken Seite dolent. Neurologisch ohne Befund.

Injektion von Hydrokortison in den Symphysenspalt: Während der Injektion verspürt der Patient einen Schmerz links im unteren Teil des Rectus abdominis und rechts hinten im Gesäß, ausstrahlend bis gegen die Kniekehle. Nach der Injektion sind alle Beschwerden verschwunden.

Beurteilung: Schmerzhaftigkeit der Symphyse ruft Schmerzhaftigkeit eines Wirbelgelenkes hervor, die ihrerseits untergeordnete Muskeln mit einbezieht.

Fall 12: D. M., 42jährig. Vor 15 Monaten operiert wegen lumbosakraler Diskushernie. Seit einem halben Jahr hat der Patient wieder Schmerzen in der Lendengegend und im Bereiche des Steißbeines. Die Lendenschmerzen finden sich beidseits und strahlen vor allem beim Bücken und Heben von Lasten gegen den Beckenkamm aus. Keine Steißbeinschmerzen beim Sitzen, aber beim Husten und Niesen.

Objektiv: Die Wirbelsäule ist gut beweglich, indolent. Finger-Boden-Abstand 19 cm. Erector trunci rechts lumbal druckdolent, vor allem aber auch der Obliquus externus auf Höhe des Beckenkammes rechts. Bewegungen der Wirbelsäule lösen keine Schmerzen aus, das Steißbein ist nicht druckempfindlich. Dagegen ausgeprägte Schmerzhaftigkeit der unteren Hälfte des Rectus abdominis beidseits, vor allem im Bereiche der Symphyse. Neurologisch: LASÈGUE negativ. Hypalgesie S1 rechts am Fuß (seit letzter Diskushernie). Achillessehnenreflex rechts fehlt.

Injektion von Hydrokortison in den Symphysenspalt: Dabei Schmerzausstrahlung aufwärts gegen die Mitte des Abdomens. Nach der Injektion sind die Schmerzen verschwunden. Der Patient kann sich durchbücken bis auf einen Finger-Boden-Abstand von 0 cm.

Fall 13: A. A., 28jährig. Der Patient wurde vor 6 Wochen wegen einer großen Diskushernie der 4. Lendenbandscheibe operiert. Er hatte Schmerzen im Kreuz und rechten Gesäß gehabt, gelegentlich auch in der rechten Wade. Einige Tage später Röntgen der Operationswunde, Fieberanstieg. Behandlung: antibiotisch und Wundpunktion, wobei blutig-eitriges Sekret gewonnen wird (Staphylokokkeninfektion). Nach 10 Tagen ist die Wunde in Ordnung, doch klagt der Patient nun über Schmerzen in beiden Beinen. Die Muskeln sind druckempfindlich. Nach 3 Wochen steht der Patient wieder auf, ohne nennenswerte Schmerzen in den Beinen, geht jedoch etwas krumm, nach vorn

Abb. 77. B. K., 31jährig. Klassische nachlässige, entspannte Haltung. Schiefstand des Beckens mit abscherendem Zug an der Symphyse infolge Bevorzugung eines Standbeines mit gleichzeitigem Senken der kontralateralen Beckenpartie, Flexion des kontralateralen Beines im Hüftgelenk und Adduktion dieses Beines. Dabei asymmetrische Beanspruchung und Tonisierung des M. rectus abdominis.

geneigt, kann die Oberschenkel in der Hüfte nicht durchbiegen. Bald treten erneut stärkere Schmerzen in der Lendengegend auf. Die Wunde sieht unauffällig aus, doch ist sie stark druckempfindlich, ebenso die paravertebrale Muskulatur. Ein Tomogramm ergibt keine Anhaltspunkte für eine vermutete Osteomyelitis der Dornfortsätze oder Wirbelkörper. 5 Wochen nach der Operation sind die Schmerzen besonders stark geworden. Der Patient wimmert und klagt wegen seiner heftigen Schmerzen in der Lumbalgegend sowie in beiden Oberschenkeln hinten.

Objektiv: Starke Druckdolenz des Glutaeus maximus beidseits, weniger des Glutaeus medius beidseits, stärker wiederum der ischiokruralen Muskulatur beidseits. Der M. rectus abdominis ist beidseits ziemlich stark druckempfindlich, vor allem im Bereiche der Symphyse.

Aus diesem Grunde Injektion von Hydrokortison in den Symphysenspalt, worauf die Schmerzen des Rectus abdominis, des Glutaeus maximus und des Erector trunci beidseits verschwinden. Der Patient steht wieder auf. Eine Woche später kann er nach Hause entlassen werden.

2. Reizzustände von Wirbelbogengelenken und Hüftgelenk bei Reizzustand der Symphyse

Wir konnten in verschiedenen Fällen beobachten, daß Schmerzen der Wirbelbogen- und Hüftgelenke mit entsprechenden reflektorischen Tendomyosen erst dann völlig verschwanden, wenn der ebenfalls mitbeteiligte Symphysenreizzustand angegangen wurde. Daraus muß geschlossen werden, daß die Symphyse eine dominierende Rolle am Zustandekommen der Gelenkreizzustände der Lendenwirbelsäule und der unteren Extremitätengelenke spielen kann. Dies dürfte mit der zentralen Bedeutung zusammenhängen, die der Beckenstellung im Rahmen der Rumpf- und Beinstatik zufällt. Wie oben geschildert, kommt der Symphyse als Ort zahlreicher Zug-, Druck- und abscherender Beanspruchung eine größere Bedeutung zu.

Wie die Gelenke, vermag auch die Symphyse als nervöses Regulationszentrum alle sie direkt oder indirekt angreifenden muskulären Kräfte tonisierend und koordinierend zu beeinflussen. Und da die Beckenstellung ihre gesetzmäßige Auswirkung auf die Lendenwirbelsäule mit ihren Gelenkstellungen und auf die Beingelenke hat, erstreckt sich die von der Symphyse ausgehende koordinierende Wirkung auch auf diese Gelenke. Nur so kann verstanden werden, daß ein Gelenkschmerz mit reflektorischen Tendomyosen auf eine einzige Hydrokortisoninjektion in den Symphysenspalt verschwinden kann.

Kasuistik

Fall 14: W. E., 55jährig. Die Patientin leidet seit dem 30. Altersjahr immer wieder an Hexenschüssen. Sie sind in der Kreuzgegend und rechts oder links davon lokalisiert. Seit einem Jahr andauernde Schmerzen im rechten Gesäß, ausstrahlend vorn entlang dem Oberschenkel bis gegen die Kniescheibe sowie seitlich über den Beckenkamm in die Leistengegend. Sodann hat sie Schmerzen außen am Unterschenkel. Alle diese Schmerzen finden sich nur rechts. Sie verstärken sich beim Stehen und vor allem beim Sitzen, besonders im rechten Gesäß. Husten verursacht manchmal einen Schmerz im Kreuz. Beim Abwärtsgang und beim Bücken hat sie mehr Schmerzen im rechten Gesäß.

Objektiv: Wirbelsäule: abgeflachte physiologische Krümmungen. Gute Beweglichkeit. Finger-Boden-Abstand 0 cm. Dabei bleibt die leichte Lendenlordose bestehen. Erector trunci rechts leicht dolent, Glutaeus medius und maximus rechts schmerzhafter.

Rückwärtsführen und Abduktion des rechten Beines bewirken eine zunehmende Druckdolenz der kontrahierten Muskeln. Seitenneigung der Wirbelsäule und Rotation nach rechts lösen einen Schmerz paramedian auf Höhe von L3/L4 aus. Abdominalmuskulatur: Rectus abdominis beidseits deutlich dolent, besonders am Symphysenansatz. Der Symphysenspalt ist ausgesprochen dolent.

Injektion von Hydrokortison in den Symphysenspalt: Im Anschluß daran sind die Schmerzen an der Symphyse und am Rectus abdominis vollständig verschwunden. Beim Bücken fällt auf, daß das vorher bestandene Kröseln der Lendenwirbelsäule, das die Patientin seit einem Jahr andauernd hatte, verschwunden ist. Verschwunden sind auch die Schmerzen am Glutaeus maximus. Der Glutaeus medius ist noch leicht dolent. Bei der Seitenneigung nach rechts tritt noch ein leichter Schmerz paramedian im unteren Lendenabschnitt auf, ausstrahlend gegen die Ansatzstelle des Glutaeus maximus.

Injektion von Hydrokortison im Bereiche des Wirbelbogengelenkes L3/L4: Während der Injektion Schmerzausstrahlung gegen den Beckenkamm und gegen das Gesäß rechts. Anschließend sind die Schmerzen verschwunden bis auf eine nur noch geringe Schmerzhaftigkeit des Glutaeus medius. Die Seitenneigung nach rechts ist indolent. Bei Abduktion des rechten Oberschenkels geringe Schmerzen der Adduktorenmuskulatur rechts (Koxarthroseschmerzen?).

Notiz: Ambulante Kontrolle 8 Tage später. Die Schmerzen und das Kröseln sind in vermindertem Grade wieder aufgetreten. Beim Bücken Schmerzen im Glutaeus-maximus-Ansatz rechts, leichter Druckschmerz auf Höhe L3/L4 rechts paramedian. Glutaeus-medius-Dolenz rechts, Adduktorendolenz rechts. Symphyse druckempfindlich.

Injektion von Hydrokortison in das Hüftgelenk rechts (50 mg): Daraufhin Besserung, nicht Schmerzfreiheit des Glutaeus medius, aber der Adduktoren. Verminderung der Schmerzen an Symphyse und Wirbelbogengelenk L3/L4 rechts. Beim Bücken noch Kröseln hörbar auf Höhe L3/L4.

Injektion von Hydrokortison in die Symphyse: Daraufhin verschwinden alle Symptome, auch das Kröseln.

Beurteilung: Symphyse als unterhaltender Faktor eines Gelenkreizzustandes bei Koxarthrose?

In den meisten Fällen wird sich nicht entscheiden lassen, ob primär ein Symphysenreizzustand vorlag, oder ob nicht Wirbelgelenkschmerzen einen solchen hervorgerufen haben, denn einseitig betonte Wirbelbogengelenkschmerzen oder eine laterale oder mediale lumbale Diskushernie können eine asymmetrische Kyphosierung (Kyphoskoliose) nach sich ziehen, die zur abscherenden Beanspruchung der Symphyse führen kann. Auf diesem Wege entstehen gelegentlich einseitig betonte Tendomyosen des M. rectus abdominis und kontralaterale Tendomyosen des Glutaeus maximus und der ischiokruralen Muskulatur (Abb. 79). Die nachfolgende Entwicklung eines Symphysenreizzustandes kann dann den Beschwerdenkomplex aufrechterhalten bis zum Zeitpunkt, da der Reizzustand in der Symphyse therapeutisch angegangen wird.

3. Schmerzen im Abdomen und kleinen Becken bei Reizzustand der Symphyse

(Differentialdiagnose gegen Appendizitis, Adnexitis, Hämorrhoiden, Kokzygodynie, Beckenneuralgie, «Uterusverschiebungsschmerz» und ähnliches mehr.) Schmerzen im kleinen Becken und im unteren Teil des Abdomens, die auf einen Reizzustand der Symphyse zurückgehen, sind häufig. Frauen werden öfter betroffen als Männer. Die Patienten klagen über Schmerzen, die sie in das kleine Becken, in die Leistengegend, allenfalls in

geneigt, kann die Oberschenkel in der Hüfte nicht durchbiegen. Bald treten erneut stärkere Schmerzen in der Lendengegend auf. Die Wunde sieht unauffällig aus, doch ist sie stark druckempfindlich, ebenso die paravertebrale Muskulatur. Ein Tomogramm ergibt keine Anhaltspunkte für eine vermutete Osteomyelitis der Dornfortsätze oder Wirbelkörper. 5 Wochen nach der Operation sind die Schmerzen besonders stark geworden. Der Patient wimmert und klagt wegen seiner heftigen Schmerzen in der Lumbalgegend sowie in beiden Oberschenkeln hinten.

Objektiv: Starke Druckdolenz des Glutaeus maximus beidseits, weniger des Glutaeus medius beidseits, stärker wiederum der ischiokruralen Muskulatur beidseits. Der M. rectus abdominis ist beidseits ziemlich stark druckempfindlich, vor allem im Bereiche der Symphyse.

Aus diesem Grunde Injektion von Hydrokortison in den Symphysenspalt, worauf die Schmerzen des Rectus abdominis, des Glutaeus maximus und des Erector trunci beidseits verschwinden. Der Patient steht wieder auf. Eine Woche später kann er nach Hause entlassen werden.

2. Reizzustände von Wirbelbogengelenken und Hüftgelenk bei Reizzustand der Symphyse

Wir konnten in verschiedenen Fällen beobachten, daß Schmerzen der Wirbelbogen- und Hüftgelenke mit entsprechenden reflektorischen Tendomyosen erst dann völlig verschwanden, wenn der ebenfalls mitbeteiligte Symphysenreizzustand angegangen wurde. Daraus muß geschlossen werden, daß die Symphyse eine dominierende Rolle am Zustandekommen der Gelenkreizzustände der Lendenwirbelsäule und der unteren Extremitätengelenke spielen kann. Dies dürfte mit der zentralen Bedeutung zusammenhängen, die der Beckenstellung im Rahmen der Rumpf- und Beinstatik zufällt. Wie oben geschildert, kommt der Symphyse als Ort zahlreicher Zug-, Druck- und abscherender Beanspruchung eine größere Bedeutung zu.

Wie die Gelenke, vermag auch die Symphyse als nervöses Regulationszentrum alle sie direkt oder indirekt angreifenden muskulären Kräfte tonisierend und koordinierend zu beeinflussen. Und da die Beckenstellung ihre gesetzmäßige Auswirkung auf die Lendenwirbelsäule mit ihren Gelenkstellungen und auf die Beingelenke hat, erstreckt sich die von der Symphyse ausgehende koordinierende Wirkung auch auf diese Gelenke. Nur so kann verstanden werden, daß ein Gelenkschmerz mit reflektorischen Tendomyosen auf eine einzige Hydrokortisoninjektion in den Symphysenspalt verschwinden kann.

Kasuistik

Fall 14: W. E., 55jährig. Die Patientin leidet seit dem 30. Altersjahr immer wieder an Hexenschüssen. Sie sind in der Kreuzgegend und rechts oder links davon lokalisiert. Seit einem Jahr andauernde Schmerzen im rechten Gesäß, ausstrahlend vorn entlang dem Oberschenkel bis gegen die Kniescheibe sowie seitlich über den Beckenkamm in die Leistengegend. Sodann hat sie Schmerzen außen am Unterschenkel. Alle diese Schmerzen finden sich nur rechts. Sie verstärken sich beim Stehen und vor allem beim Sitzen, besonders im rechten Gesäß. Husten verursacht manchmal einen Schmerz im Kreuz. Beim Abwärtsgen und beim Bücken hat sie mehr Schmerzen im rechten Gesäß.

Objektiv: Wirbelsäule: abgeflachte physiologische Krümmungen. Gute Beweglichkeit. Finger-Boden-Abstand 0 cm. Dabei bleibt die leichte Lendenlordose bestehen. Erector trunci rechts leicht dolent, Glutaeus medius und maximus rechts schmerzhafter.

Rückwärtsführen und Abduktion des rechten Beines bewirken eine zunehmende Druckdolenz der kontrahierten Muskeln. Seitenneigung der Wirbelsäule und Rotation nach rechts lösen einen Schmerz paramedian auf Höhe von L3/L4 aus. Abdominalmuskulatur: Rectus abdominis beidseits deutlich dolent, besonders am Symphysenansatz. Der Symphysenspalt ist ausgesprochen dolent.

Injektion von Hydrokortison in den Symphysenspalt: Im Anschluß daran sind die Schmerzen an der Symphyse und am Rectus abdominis vollständig verschwunden. Beim Bücken fällt auf, daß das vorher bestandene Kröseln der Lendenwirbelsäule, das die Patientin seit einem Jahr andauernd hatte, verschwunden ist. Verschwunden sind auch die Schmerzen am Glutaeus maximus. Der Glutaeus medius ist noch leicht dolent. Bei der Seitenneigung nach rechts tritt noch ein leichter Schmerz paramedian im unteren Lendenabschnitt auf, ausstrahlend gegen die Ansatzstelle des Glutaeus maximus.

Injektion von Hydrokortison im Bereiche des Wirbelbogengelenkes L3/L4: Während der Injektion Schmerzausstrahlung gegen den Beckenkamm und gegen das Gesäß rechts. Anschließend sind die Schmerzen verschwunden bis auf eine nur noch geringe Schmerzhaftigkeit des Glutaeus medius. Die Seitenneigung nach rechts ist indolent. Bei Abduktion des rechten Oberschenkels geringe Schmerzen der Adduktorenmuskulatur rechts (Koxarthroseschmerzen?).

Notiz: Ambulante Kontrolle 8 Tage später. Die Schmerzen und das Kröseln sind in vermindertem Grade wieder aufgetreten. Beim Bücken Schmerzen im Glutaeus-maximus-Ansatz rechts, leichter Druckschmerz auf Höhe L3/L4 rechts paramedian. Glutaeus-medius-Dolenz rechts, Adduktorendolenz rechts. Symphyse druckempfindlich.

Injektion von Hydrokortison in das Hüftgelenk rechts (50 mg): Daraufhin Besserung, nicht Schmerzfreiheit des Glutaeus medius, aber der Adduktoren. Verminderung der Schmerzen an Symphyse und Wirbelbogengelenk L3/L4 rechts. Beim Bücken noch Kröseln hörbar auf Höhe L3/L4.

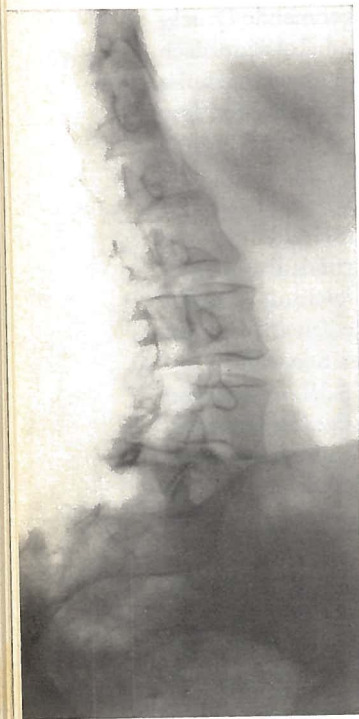Injektion von Hydrokortison in die Symphyse: Daraufhin verschwinden alle Symptome, auch das Kröseln.

Beurteilung: Symphyse als unterhaltender Faktor eines Gelenkreizzustandes bei Koxarthrose?

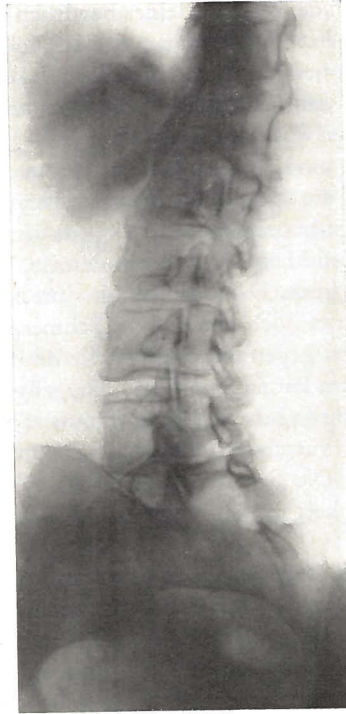In den meisten Fällen wird sich nicht entscheiden lassen, ob primär ein Symphysenreizzustand vorlag, oder ob nicht Wirbelbogenschmerzen einen solchen hervorgerufen haben, denn einseitig betonte Wirbelbogengelenkschmerzen oder eine laterale oder mediale lumbale Diskushernie können eine asymmetrische Kyphosierung (Kyphoskoliose) nach sich ziehen, die zur abscherenden Beanspruchung der Symphyse führen kann. Auf diesem Wege entstehen gelegentlich einseitig betonte Tendomyosen des M. rectus abdominis und kontralaterale Tendomyosen des Glutaeus maximus und der ischiokruralen Muskulatur (Abb. 79). Die nachfolgende Entwicklung eines Symphysenreizzustandes kann dann den Beschwerdenkomplex aufrechterhalten bis zum Zeitpunkt, da der Reizzustand in der Symphyse therapeutisch angegangen wird.

3. Schmerzen im Abdomen und kleinen Becken bei Reizzustand der Symphyse

(Differentialdiagnose gegen Appendizitis, Adnexitis, Hämorrhoiden, Kokzygodynie, Beckenneuralgie, «Uterusverschiebungsschmerz» und ähnliches mehr.) Schmerzen im kleinen Becken und im unteren Teil des Abdomens, die auf einen Reizzustand der Symphyse zurückgehen, sind häufig. Frauen werden öfter betroffen als Männer. Die Patienten klagen über Schmerzen, die sie in das kleine Becken, in die Leistengegend, allenfalls in



78a



78b

Abb. 78. W.E., 55jährig. Gelenkreizzustände mit reflektorischen Tendomyosen bei Reizzustand der Symphyse, des Wirbelbogengelenkes L3/L4 rechts (Bleimarke in Abbildung 78e) und des rechten Hüftgelenkes (vgl. Text).

das Skrotum bzw. die Vulva verlegen. Beim Gynäkologen wird der Befund einer «Beckenneuralgie», eines «Portioverschiebungsschmerzes», einer chronischen Adnexitis und ähnlichem mehr erhoben. Manchmal täuscht das Bild eine Appendizitis vor oder eine unklare abdominelle Erkrankung. Bei der *Untersuchung* zeigt sich eine ausgesprochene Druckschmerzhaftigkeit der Symphyse. Der *M. rectus abdominis*, besonders in seiner unteren Portion, ist druckempfindlich. Wenn der Patient sich aus der Rückenlage aufrichtet, nimmt die Druckschmerzhaftigkeit zu. Bei der vaginalen bzw. rektalen Untersuchung läßt sich eine Dolenz des *M. obturatorius internus* nachweisen. Hier nimmt die Druckschmerzhaftigkeit des Muskels zu, wenn der Patient das Bein nach außen rotiert. Dabei läßt sich sehr leicht die muskuläre Kontraktion palpieren. Wo dies nicht der Fall ist, hat der Untersucher nicht den *Obturatorius internus* unter den Fingern*.

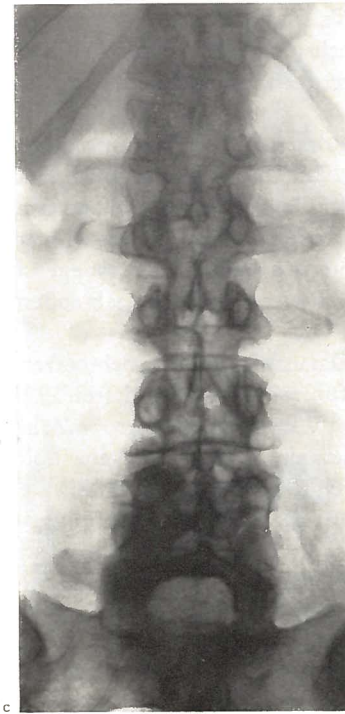Aus diesen Befunden allein läßt sich die Diagnose eines Reizsyndroms der Symphyse ableiten. Die Injektion von Hydrokortison in den Symphysenspalt wird sie durch das schlagartige Verschwinden des Beschwerdenkomplexes bestätigen**.

Kasuistik

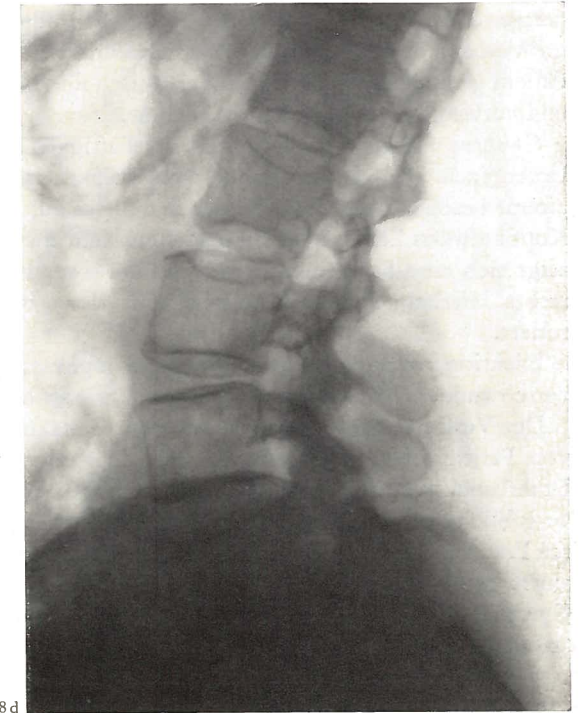
Fall 15: H.E., 35jährig. Der Patient liegt in der Klinik, operiert wegen eines Hirntumors. Normaler Heilungsverlauf. Der Patient hat eine allmählich remittierende Hemi-

* Weit verbreitet ist die Meinung, bei der rektalen Untersuchung werde der *M. iliopsoas* in den lateralen Partien des kleinen Beckens palpirt. Dies trifft nicht zu, hier findet sich der *M. obturatorius internus*!

** Recht oft treten einige Stunden nach Injektionen von Hydrokortison oder ähnlichen Medikamenten in ein Gelenk vorübergehende Schmerzexazerbationen auf, die einige Stunden, manchmal auch ein bis zwei Tage anhalten können. Sie sind harmlos.

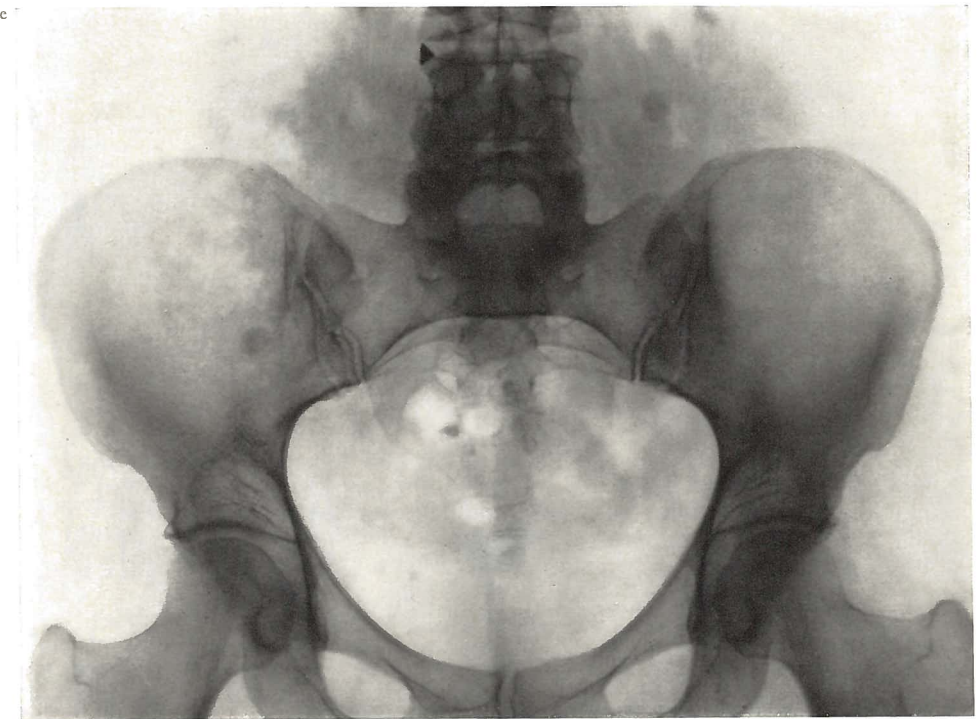


78c



78d

78e



parese rechts. Er steht täglich auf und treibt Heilgymnastik. Zwei Monate später treten im Verlaufe des Nachmittages zunehmende heftige Bauchschmerzen rechts auf. Der Patient geht daher ins Bett, bleibt apathisch und mit schmerzverzogenem Gesicht liegen und verweigert jede Nahrungsaufnahme.

Objektiv: Ausgeprägte Druckschmerzhaftigkeit des Abdomens, vor allem im rechten Unterbauch. Der M. rectus abdominis ist beidseits dolent. Die Druckschmerzhaftigkeit nimmt besonders im Bereiche der Symphyse zu, wenn der Patient in Rückenlage den Kopf aufwärts hebt und so die Bauchmuskeln anspannt. Bei der rektalen Untersuchung zeigt sich eine Schmerzhaftigkeit des M. obturatorius internus beidseits, vorwiegend rechts. Hierbei nehmen die Schmerzen noch zu, wenn der Patient das Bein nach außen rotiert.

Injektion von Hydrokortison in den Symphysenspalt: Daraufhin sind die Schmerzen verschwunden. Der Patient steht sogleich wieder auf und fühlt sich beschwerdefrei.

Der Verfasser hat, zusammen mit dem Gynäkologen H. WINZELER, eine große Zahl von Patientinnen untersucht, die mit Schmerzsymptomen des kleinen Beckens und Unterbauches zum Arzt gekommen sind*. Es fanden sich auch solche darunter, die vergeblich wegen einer vermeintlichen Adnexitis operiert worden sind. Bei einer jüngeren Frau war sogar eine Totalexstirpation durchgeführt worden, ohne Erfolg. Sie litt an einem Symphysenreizsyndrom. Es ist daher unumgänglich, daß auch die Fachärzte der Gynäkologie, der inneren Medizin und der Chirurgie sich mit diesem Schmerzsyndrom auseinandersetzen.

* Sie entdeckten auf diese Weise das Schmerzsyndrom der Symphyse.

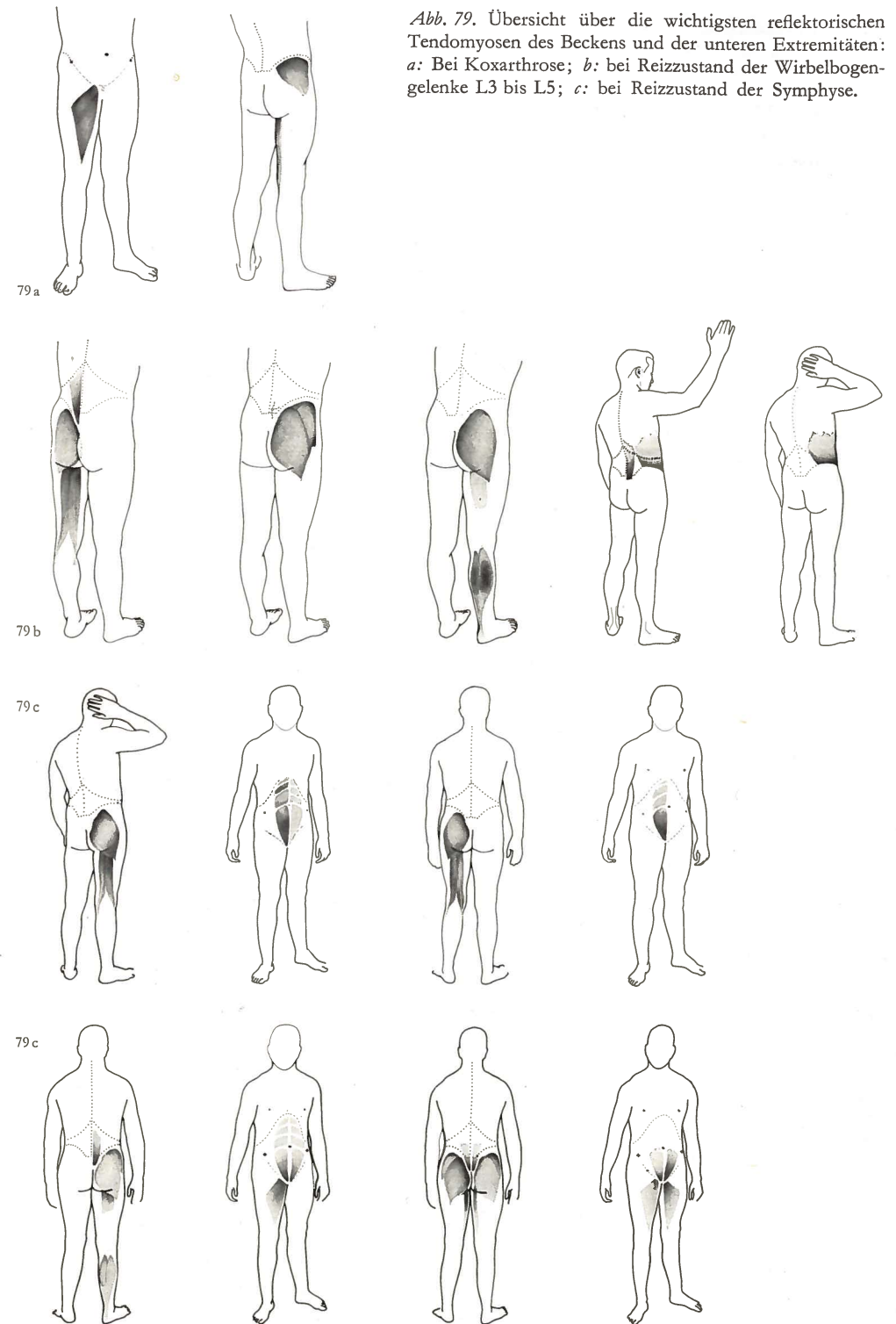


Abb. 79. Übersicht über die wichtigsten reflektorischen Tendomyososen des Beckens und der unteren Extremitäten: a: Bei Koxarthrose; b: bei Reizzustand der Wirbelbogengelenke L3 bis L5; c: bei Reizzustand der Symphyse.